

## Como o câncer de mama é detectado?

Detectar o câncer de mama precocemente, antes que ele cresça muito ou se dissemine para outros locais é importante. Quanto mais precoce um câncer é detectado, maior é a chance de cura. Existem três métodos principais para detecção do câncer de mama: mamografia, exame da mama pelo MÉDICO e auto-exame de mama. A ultra-sonografia pode ser útil quando usada em combinação com a mamografia para determinar se uma anormalidade é cística (benigna) ou sólida (às vezes cancerosa).

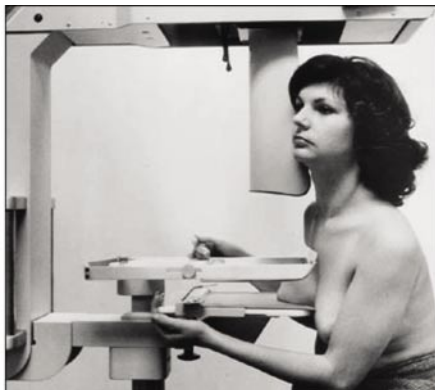### *Mamografia*

Mamografia é o uso dos raios X para realizar imagens da mama. A radiografia da mama é chamada de mamografia. A mamografia pode detectar cânceres de mama que são pequenos demais para serem palpados.

Para mulheres que não apresentam sintomas da doença, a mamografia convencional inclui duas radiografias de cada mama, uma por cima e outra pela lateral. Para se obter a melhor imagem radiográfica, a mama é comprimida entre duas placas de plástico (Figura 3).

Esta compressão pode ser desconfortável, mas não é

*Figura 3. Mamografia*



**Mito.** Câncer não pode ser descoberto se um nódulo não é palpado.

**Verdade.** A mamografia pode detectar câncer precocemente, antes de um nódulo ser palpado.

**Mito.** Mamografia é dolorosa e pode ser prejudicial para a mama.

### Verdade.

Durante a mamografia, a mama é comprimida. Embora isto possa ser desconfortável, não é prejudicial e, geralmente, não é doloroso. Agendar a mamografia para após a menstruação, quando as mamas estão menos sensíveis, reduz o desconforto.

prejudicial para a mama e, geralmente, não é dolorosa. Agendar a mamografia para após a menstruação, quando as mamas estão menos sensíveis, irá diminuir o desconforto.

As mamografias são interpretadas por um *radiologista* ou por um *mastologista* (médico especialista em doenças da mama). Às vezes, o radiologista faz uso de um computador para estudar a imagem mamográfica. O radiologista procura por sinais que indicam a possibilidade de câncer: áreas de distorção de tecido, nódulos, diferenças entre as mamas e depósitos anormais de cálcio.

Em uma mamografia, o câncer de mama frequentemente aparece como um nódulo irregular com espículas. Um câncer de mama em estágio inicial, às vezes, aparece como um agrupamento de minúsculos depósitos de cálcio, chamados de *calcificações*, as quais são encontradas em uma área onde há células se dividindo rapidamente (o aspecto dos depósitos de cálcio em uma mamografia não tem relação com a quantidade de cálcio ingerida na dieta). Pó de talco, creme para o corpo e desodorantes contêm partículas de sílica que se assemelham com calcificações. Portanto, mulheres não devem aplicar estes produtos na mama ou axila no dia da mamografia.

Uma mudança de uma mamografia para outra pode ser sinal de câncer de mama. Se uma mulher realizou sua mamografia prévia em um laboratório diferente, ela deve levar seu exame prévio para que o radiologista possa comparar os exames. É importante escolher um laboratório com padrão de qualidade. O laboratório deve ter radiologistas e técnicos treinados na realização e interpretação de mamografias. Ele também deve possuir aparelho de mamografia que produza raios X de alta qualidade com uso reduzido de radiação. Um modo de determinar se o laboratório possui padrão de qualidade é procurar se o mesmo tem a acreditação do Colégio Americano de Radiologia (EUA).

Mulheres acima dos 40 anos de idade devem realizar mamografia anualmente. Estudos demonstraram que se todas as mulheres desta faixa etária realizassem mamografias anuais, haveria uma redução de 25% a

30% no número de mulheres que morrem de câncer de mama após os 40 anos.

Embora a maioria das mamografias atuais armazene as imagens da mama em filmes fotográficos, um novo tipo de aparelho, a *mamografia digital*, salva as imagens em arquivos eletrônicos. A mamografia digital não é melhor que o filme convencional para a detecção do câncer de mama, mas ela tem algumas vantagens. Como a imagem é um arquivo eletrônico, ela pode ser facilmente localizada e enviada para diferentes locais. Por exemplo, uma mamografia solicitada por um médico generalista em uma pequena cidade pode ser enviada para especialistas em câncer de outra cidade para avaliação. Se um radiologista encontra uma área suspeita em uma mamografia digital, esta área pode ser ampliada.

### *Exame das mamas por um médico*

Todas as mulheres devem se submeter a exames regulares das mamas por um médico. Em um exame de mama, o médico observa cuidadosamente as mamas da mulher com ela sentada, com os braços relaxados ao lado do tronco, com os braços levantados sobre a cabeça e com os braços flexionados empurrando o quadril. O examinador procura por mudanças na direção dos mamilos, simetria, tamanho, coloração e contorno das mamas. O examinador também procura por dobras ou retrações da pele, descamações do mamilo e saída de secreção pelo mamilo. Estas alterações nem sempre indicam câncer, mas sempre devem ser investigadas. Após observar as mamas, o médico palpa (sente) as mamas, tórax, área supraclavicular (clavícula) e axila de cada lado. A palpação é realizada com a mulher sentada e repetida com ela deitada. Um examinador experiente pode detectar alterações sutis nas mamas, que a mulher ainda não percebeu.

### *Auto-exame das mamas*

Iniciando por volta dos 20 anos, todas as mulheres devem ser estimuladas a examinar suas mamas mensalmente para verificar a presença de nódulos não habituais e outros sinais de câncer. Muitas mulheres têm

**Mito.** O câncer de mama é sempre indolor.

**Verdade.** Muitos cânceres de mama no início são indolores. No entanto, alguns estão associados com sensações de dor ou queimação nas mamas.

nódulos nas mamas, especialmente nas áreas mais altas e externas. É importante que a mulher esteja familiarizada com o toque e a aparência habitual das mamas para poder detectar mudanças.

Às vezes, a alteração é sutil e a própria mulher pode ser a primeira a detectá-la. Qualquer mudança nas mamas deve ser avaliada por um médico para se certificar que não seja um câncer de mama. Instruções completas para o auto-exame das mamas são detalhadas no apêndice.

*Quadro 1. Recomendações para o exame de triagem*

<b>Exame</b>	<b>Idade</b>	<b>Frequência</b>
Auto-exame	Início aos 20 anos	Mensalmente
Exame das mamas pelo médico	> 20 anos	Anualmente
Mamografia	< 40 anos	Dependendo da recomendação médica, exame médico e histórico familiar
	> 40 anos	Anualmente

**Eu descobri** meu câncer de mama tomando banho. Eu percorri minha mão pela minha mama e percebi que havia um espessamento ali.

Deteção precoce do câncer de mama requer cooperação entre a mulher e seu médico. Além de manter um estilo de vida saudável, incluindo atividade física e dieta pobre em gorduras, todas as mulheres devem realizar auto-exame das mamas regularmente, mamografias periódicas e se submeterem a exame físico completo, incluindo exame das mamas, por um médico anualmente. Um roteiro é sugerido no quadro acima.

## Como o câncer de mama é diagnosticado

Em sua maioria, os nódulos e anormalidades nas mamas não são causados por câncer e sim por alterações benignas, incluindo *cistos*, *doença fibrocística das mamas*, *fibroadenomas*, *necrose gordurosa* e *papilomas*. As Figuras 4-8 ilustram as diferenças entre as diversas doenças benignas das mamas e o câncer de mama em fase inicial. Quando um nódulo ou uma anormalidade são detectados, é importante determinar se a causa é um câncer de mama ou uma doença benigna.

### *Doenças benignas das mamas*

Cistos são bolsas preenchidas por líquido, que aparecem nas mamas e, habitualmente, aumentam e se tornam dolorosos antes da menstruação. Cistos são comuns em mulheres antes da menopausa. Às vezes, o médico remove o líquido do cisto usando uma seringa com agulha fina. Para algumas mulheres, o desconforto causado pelos cistos pode ser aliviado reduzindo a quantidade de cafeína na dieta. Vitamina E em baixas doses também pode, às vezes, trazer alívio. Mulheres com cistos recorrentes necessitam ser examinadas cuidadosamente e com regularidade para distinguir o aparecimento de novos cistos de possível câncer.

Doença fibrocística das mamas é outra doença benigna comum. Nela, há um crescimento exagerado de tecido fibroso nas mamas. Este tecido em excesso pode ser sentido como nódulos, os quais podem aparecer em qualquer período do ciclo menstrual. Às vezes, existem cistos associados ao crescimento exagerado do tecido fibroso.

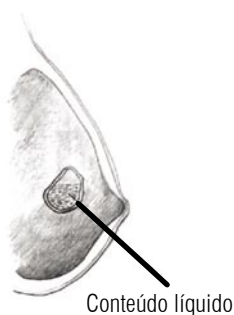
As condições benignas sólidas mais comuns são o fibroadenoma e a necrose gordurosa. Fibroadenomas são tumores benignos compostos de tecido fibroso. No exame físico, eles são móveis, lisos e borrachosos. Necrose gordurosa ocorre quando há degeneração da gordura, resultando no desenvolvimento de caroço sólido e duro na mama. Necrose gordurosa é, freqüentemen-

**Mito.** A maioria dos nódulos nas mamas não é câncer. No entanto, é importante obter um diagnóstico definitivo, ao invés de assumir que o nódulo não é prejudicial.

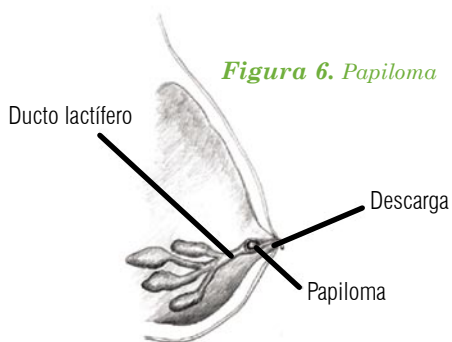
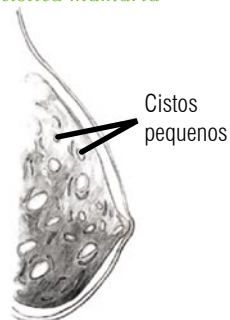**Verdade.** A maioria dos nódulos nas mamas não é câncer. No entanto, é importante obter um diagnóstico definitivo, ao invés de assumir que o nódulo não é prejudicial.

te, o resultado de trauma na mama. Fibroadenomas e necrose gordurosa são mais comuns em mulheres antes da menopausa.

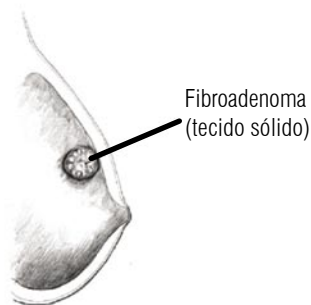
**Figura 4. Cisto**



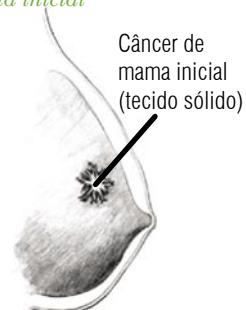**Figura 5. Doença fibrocística mamária**



**Figura 7. Fibroadenoma**



**Figura 8. Câncer de mama inicial**



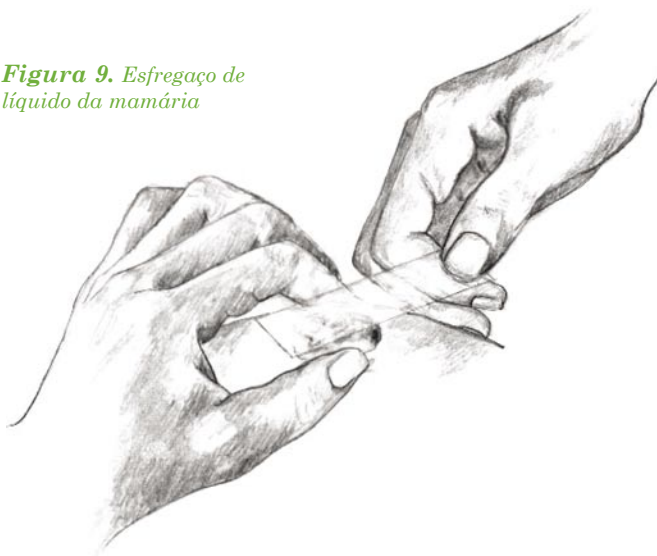Quando qualquer tipo de nódulo é encontrado em uma mulher, o nódulo deve ser investigado cuidadosamente para descartar câncer.

Ocasionalmente, mulheres apresentam secreção pelo mamilo. Como as mamas são glândulas, secreções pelos mamilos nem sempre são anormais. Algumas medicações, incluindo hormônios, podem, ocasionalmente, causar secreção pelo mamilo. No entanto, sempre que uma secreção for notada, especialmente se vier de um só mamilo, ela deve ser relatada ao médico. Secreção pelo mamilo geralmente não é um sintoma de câncer, mas deve ser investigada. Uma amostra da secreção do mamilo pode ser aplicada em uma lâmina e enviada a um laboratório para análise (Figura 9). Papiloma, uma condição benigna, é um crescimento semelhante a uma minúscula verruga em um ducto mamário. É uma causa comum de secreção mamilar clara ou sanguinolenta em mulheres jovens.

Alguns exames são úteis para determinar se um nódulo ou anormalidade são benignos ou malignos.

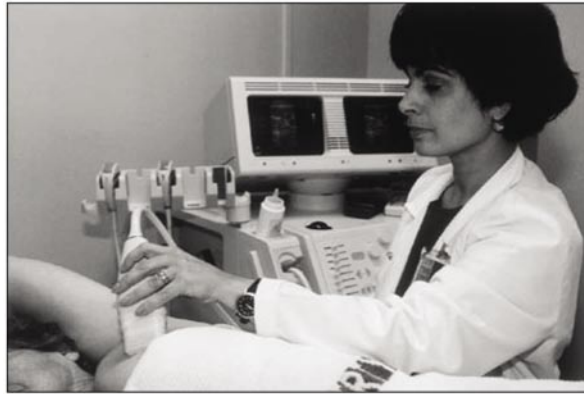
Um novo exame diagnóstico também examina a secreção retirada das mamas. Neste caso, a paciente massageia suas mamas, comprimindo-as em direção

*Figura 9. Esfregaço de líquido da mamária*



**Mito.** Se o laudo da mamografia relata "negativo", não há nada mais para se preocupar.

**Verdade.** Mamografias não conseguem detectar 10% a 15% de todos os cânceres de mama. Qualquer nódulo suspeito deve ser investigado.



*Figura 10. Ultra-sonografia*

à ponta dos mamilos. Então, uma solução salina é utilizada para remover células dos ductos mamários. Este exame pode detectar câncer de mama precocemente, ou mesmo células pré-malignas antes de elas se tornarem cancerosas. Mulheres nas quais células pré-malignas são detectadas podem ser candidatas a *hormonioterapia*.

### ***Ultra-sonografia***

A *ultra-sonografia* é utilizada para confirmar a presença ou ausência de nódulos e diferenciar nódulos sólidos de cistos. Ultra-sonografia (também chamada de ultra-som) utiliza ondas sonoras de alta frequência para examinar o tecido mamário. Gel é aplicado nas mamas e um pequeno aparelho, chamado transdutor, é deslizado sobre a superfície das mamas (Figura 10). O transdutor produz ondas sonoras e o modo como estas ondas percorrem um nódulo indica se ela é um cisto ou um tumor sólido. O processo inteiro é visualizado em uma tela de vídeo e fotos das imagens mais importantes são obtidas.

Ao contrário da mamografia, o ultra-som não utiliza radiação. A ultra-sonografia não consegue detectar câncer em estágio muito precoce, portanto ela é melhor utilizada como método diagnóstico do que como método para detecção precoce do câncer de mama.

## Biópsia

Se o médico suspeita que o nódulo seja um câncer de mama, ele pode realizar uma biópsia. Em uma biópsia, um pedaço de tecido é retirado e examinado em um microscópio. Há diversos tipos de biópsia.

### *Aspiração por agulha fina e biópsia*

**com agulha grossa (“core”):** Na aspiração por agulha fina, também chamada PAAF, e na biópsia com agulha grossa (“core”), agulhas são utilizadas para remoção do tecido. Ambos os procedimentos são realizados com a mulher consciente e não envolvem incisão cirúrgica da mama.

Se o nódulo é difícil de ser palpado, o ultra-som pode ser utilizado para guiar a agulha e certificar que as células retiradas são do tumor.

Antes da realização da biópsia, com qualquer uma das agulhas, a pele da mama é limpa com uma solução anti-séptica. A paciente pode receber anestesia local para prevenção da dor. Na PAAF, uma agulha fina é inserida no nódulo e as células são retiradas pela agulha (Figura 11). As células são, então, retiradas da agulha e colocadas em uma lâmina para o patologista analisar. A PAAF pode ser desconfortável, mas não deve causar dor prolongada. Na biópsia com agulha grossa (“core”), a agulha é maior e há maior manipulação de tecido. A biópsia com agulha grossa é realizada quando o médico deseja tecido adicional para estudar melhor as características de um tumor, como a presença ou não de invasão local. Se uma mulher recebeu radioterapia prévia na mama, recomenda-se biópsia com agulha grossa, ao invés da aspiração com agulha fina.

Às vezes, quando a PAAF é realizada, líquido é retirado junto com as células. Se o líquido for transparente ou verde-escuro (não sanguinolento) e o nódulo desaparecer completamente após a retirada do líquido, então provavelmente era um cisto. Em muitos casos, nenhum tratamento adicional é necessário. No entanto, se o líquido é sanguinolento ou o nódulo não desaparece completamente após a retirada do líquido, o câncer pode estar presente. Nesses casos, o líquido é colocado

**Mito.** Um nódulo mamário deve ser removido cirurgicamente para descobrir se ele é maligno.

### **Verdade.**

Muitos cânceres de mama podem ser diagnosticados sem um procedimento cirúrgico.

**Foi importante** ter todas as informações necessárias sobre o meu diagnóstico e, então, eu estava capacitada a tomar as melhores decisões sobre o meu tratamento.

em uma lâmina e examinado sob o microscópio para a pesquisa de células cancerosas. Isto é chamado exame citológico.

Se um nódulo sólido é detectado e uma biópsia por agulha fina ou grossa não mostraram células malignas, esse nódulo ainda pode ser um câncer. Se o médico, enfermeiro ou paciente estão preocupados com o nódulo, este deve ser removido completamente por uma biópsia excisional, para que todo ele seja analisado, e não apenas células de uma porção.

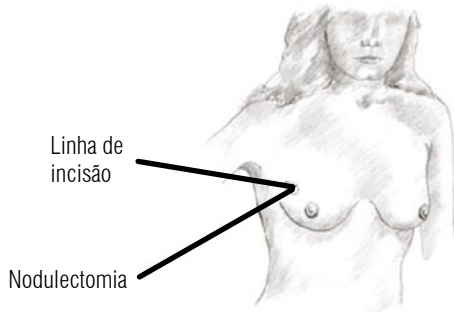
Por que uma aspiração com agulha fina (PAAF) ou uma biópsia com agulha grossa (“core”) deixa escapar um câncer? Se o tumor for muito denso, a agulha pode não ser capaz de retirar células malignas. Um nódulo pequeno ou facilmente móvel pode escapar da agulha, a menos que seja usado ultra-som para guiá-la.

**Biópsia excisional:** Em uma *biópsia excisional* (Figura 12) (também chamada de biópsia a céu aberto),

*Figura 11. Aspiração por agulha fina*



*Figura 12. Biópsia excisional*



o nódulo inteiro é retirado por cirurgia. Frequentemente, este procedimento pode ser realizado ambulatorialmente, sem a necessidade de internação, com anestesia local. O nódulo inteiro é cortado em pequenas fatias e examinado por um patologista em alguns dias. A biópsia excisional é, muitas vezes, o método mais confiável de diagnóstico.

**Biópsia localizada, com agulha:** Às vezes, a mamografia detecta calcificações na mama. Estes minúsculos depósitos de cálcio são comuns e, usualmente, benignos. No entanto, aumento no número de calcificações com o tempo e calcificações agrupadas podem ser sinais de câncer em estágio inicial. As calcificações são muito pequenas para serem sentidas à palpação. Às vezes, mamografias adicionais com ajuda de uma lente de aumento ajudam o radiologista a avaliá-las melhor. Se as calcificações forem sugestivas de câncer de mama, uma *biópsia localizada com agulha* é realizada. O radiologista usa os raios X para guiar uma agulha fina até o centro do grupo de calcificações. Após, o cirurgião retira a agulha e o tecido ao redor. Uma radiografia da região é realizada para verificar se todas as calcificações foram retiradas. O diagnóstico final está disponível em uma semana, após o patologista examinar cuidadosamente as lâminas, com todo o tecido, sob o microscópio.

**Eu realizei** uma mamografia três anos atrás e eles não gostaram do que viram. Então, eles decidiram fazer uma biópsia. Eu fui, realizei a biópsia e eles disseram que me informariam o resultado no dia seguinte. Eu e meu marido fomos no dia seguinte e o médico pôs a mão em meu ombro e disse "eu odeio te dizer isso, mas você tem câncer". Nós ficamos arrasados – nós desejamos deixar o consultório e fingir que não éramos nós. Mas, eu conversei bastante com meu médico e também decidi ter uma segunda opinião e a tive. E fomos em frente.